

# SEGMENTASI MORFOLOGI UNTUK DETEKSI KANKER PAYUDARA PADA DIGITAL MAMMOGRAFI

Khoerul Anwar<sup>\*)</sup>

**Abstrack:** Breast cancer is expressed as dread disease for women in the world. Citra mammography is the image that can be used as a tool to detect keberadaan disease. The existence of the disease indicated in the characteristics of the object kanker breast tumors which appear in the image of mammography. In peper was presented algorithm segmentation morfologi with the process of opening and closing for the detection of breast tumors that appear in the image of mammography. Results dipeoleh shows the process is able to detect the presence of cancer in both the gray scale image.

**Keywords :** mammografi, morfologi, thresholding, opening, closing

## PENDAHULUAN

Kanker payudara dinyatakan sebagai penyakit yang menakutkan bagi perempuan di dunia. Kanker payudara menjadi penyebab kematian pada wanita paling menonjol khususnya dinegara sedang berkembang [16]. Departemen Kesehatan Republik Indonesia pada tahun 2008 melaporkan Kanker Payudara dan Kanker Leher Rahim merupakan salah satu masalah utama kesehatan perempuan di dunia, terutama di negara berkembang seperti Indonesia, dan salah satu alasan semakin berkembangnya kanker tersebut disebabkan oleh rendahnya upaya deteksi dini atau *screening*. Berdasarkan estimasi tahun 1985 (PATH 2000) dalam artikel Depkes [1] hanya 5% perempuan di negara sedang berkembang yang mendapatkan pelayanan deteksi dini dibandingkan dengan 40%

perempuan di negara maju. Sementara berdasarkan data dari Badan Registrasi Kanker Ikatan Dokter Ahli Patologi Indonesia (IAPI), tahun 1998 di 13 rumah sakit di Indonesia kanker leher rahim menduduki peringkat pertama dari seluruh kasus kanker sebesar 17,2% diikuti kanker payudara 12,2%.

Pemeriksaan mamografi merupakan pemeriksaan sinar-X payudara, hal ini digunakan untuk mendeteksi dan mengevaluasi perubahan payudara. Pada umumnya seorang perempuan tidak merasakan gejala apapun dari penyakit kanker payudara di saat-saat awal. Sehingga tak jarang menyebabkan kanker payudara terdeteksi pada stadium lanjut. Inilah pentingnya citra mamografi, karena dapat menampilkan benjolan (kelainan) dalam ukuran kecil yang tidak dirasa. Pada kasus

<sup>\*)</sup> Dosen STMIK Pradnya Paramita Malang  
Jl. LA. Sucipto 249A Malang  
E-mail: [macho9499@yahoo.com](mailto:macho9499@yahoo.com)

ini mamografi lebih efektif bila dibandingkan dengan teknik deteksi dengan perabaan jari. Efektivitas citra mamografi dalam deteksi kanker dekade ini sedang diteliti. Penelitian ini memisahkan modalitas pencitraan akuisisi dan menampilkan citra, sehingga memungkinkan pengoptimalan keduanya [14].

Segmentasi merupakan metode pemisahan objek yang satu dengan objek lainnya dalam suatu citra. Ada banyak pendekatan untuk segmentasi citra seperti klasifikasi pinggiran, atau daerah [4]. Morphologi adalah metodologi umum untuk segmentasi citra dibidang Matematika Morfologi, metode ini mempunyai sifat menarik yang membuat hal tersebut berguna untuk berbagai aplikasi segmentasi citra: ini adalah sederhana dan intuitif, dapat disejajarkan, dan selalu menghasilkan pembagian citra yang lengkap [9]. Matematika morfologi (MM) adalah alat yang efektif dan berharga untuk segmentasi citra. Algoritma *watershed* didasarkan pada MM dan merupakan alat yang berguna untuk segmentasi citra tetapi sangat peka terhadap gangguan dan mengarah ke lebih dari segmentasi citra. Banyak pendekatan yang dikembangkan untuk menyelesaikan lebih dari segmentasi pada citra [10], [13], [19].

Analisa kanker pada citra mamografi

dengan metode yang berbeda-beda telah dilakukan para peneliti, seperti penelitian dengan judul "Penggunaan *Wavelet Image Enhancement* dan Tekstur Energy Citra Untuk Mendeteksi Massa Mencurigakan Pada Mammogram" [20]. Metode yang digunakan dalam penelitiannya adalah *image enhancement* dan *segmentation*. Proses *image enhancement* menggunakan metode *adaptif wavelet enhancement*. Sedangkan *Segmentation* menggunakan penghitungan tekstur *energy* citra, *laws filter*, *smoothing*, *thressholding*, *morphology* dan *boundary extraction*. Penelitian lain dengan judul "Identifikasi Keberadaan Tumor Pada Citra Mamografi Menggunakan Metode Run Length" [15]. Sedangkan metode Morfologi Matematik digunakan pada penelitian dengan judul "Ekstraksi Fitur Bentuk Tumor Payudara" [12].

Pada peper ini disajikan metode segmentasi morfologi dalam mendeteksi kanker payudara pada citra digital mamografi.

## MORFOLOGI

### Operasi Morfologi

Proses morfologi (*morphological processing*) yang digunakan di sini adalah *dilation*, *erosion*, *opening*, *closing*, dan *morphological gradient*.

#### a. *Dilation*

Dengan  $A$  dan  $B$  terletak pada  $Z^2$ , *dilation*  $A$  oleh  $B$ , ditandai oleh  $A \oplus B$ , didefinisikan

$$A \oplus B = \{z | (B^{\wedge})_z \cap A \neq \emptyset\} \quad (1)$$

(2.5)

Persamaan ini didapat dari *reflection* dari  $B$  pada titik *origin* dan kemudian digeser sebesar  $z$ . *Dilation*  $A$  oleh  $B$  adalah kumpulan dari semua pergantian  $z$  sehingga  $B^{\wedge}$  dan  $A$  saling bertumpuk pada paling sedikit 1 elemen yang bukan 0 (nol). Berdasarkan interpretasi ini, persamaan (1) dapat dituliskan sebagai berikut

$$A \oplus B = \{z | [(B^{\wedge})_z \cap A] \cap A\} \quad (2)$$

Set  $B$  sering disebut sebagai elemen penataan pelebaran (*structure elemen*) serta operasi morfologi lain.

#### b. *Erosion*

Untuk set  $A$  dan  $B$  di  $Z^2$  erosi  $A$  oleh  $B$ , dilambangkan  $A \ominus B$ , didefinisikan sebagai berikut

$$A \ominus B = \{z | (B)_z \cap A\} \quad (3)$$

Persamaan ini menunjukkan bahwa erosi  $A$  oleh  $B$  adalah himpunan semua titik  $z$  sedemikian sehingga  $B$ , ditranslasikan oleh  $Z$ , yang terkandung dalam  $A$ , seperti dalam kasus pelebaran. Pelebaran dan erosi adalah dual satu sama lain sehubungan dengan komplementasi dan refleksi.

$$(A \ominus B)^c = A^c \oplus B^{\wedge} \quad (4)$$

Kami melanjutkan untuk membuktikan hasil ini secara resmi dalam rangka untuk menggambarkan pendekatan yang khusus untuk menetapkan validitas ekspresi morfologis. Dimulai dengan definisi erosi,

$$(A \ominus B)^c = \{z | (B)_z \cap A\}^c \quad (5)$$

Jika  $(B)_z$  berisi himpunan  $A$ , maka  $(B)_z \cap A^c$  adalah  $\emptyset$  dalam hal ini persamaan menjadi

$$(A \ominus B)^c = \{z | (B)_z \cap A^c = \emptyset\}^c \quad (6)$$

namun komplemen dari kumpulan  $z$  adalah memenuhi  $(B)_z \cap A^c = \emptyset$  adalah kumpulan  $z$  sehingga demikian  $(B)_z \cap A^c = \emptyset$ , jadi

$$(A \ominus B)^c = \{z | (B)_z \cap A^c = \emptyset\}^c = A \oplus B^{\wedge} \quad (7)$$

#### c. *Opening*

*Opening* umumnya menghaluskan kontur suatu objek, penggalan sempit, dan menghilangkan tonjolan tipis. *Opening* adalah proses *erosion* yang kemudian dilanjutkan dengan *dilation*. Maka *opening* dari  $A$  oleh  $B$ , yang ditandai oleh  $A \circ B$  dapat didefinisikan :

$$A \circ B = (A \ominus B) \oplus B \quad (8)$$

#### d. *Closing*

*Closing* juga cenderung bagian dari kontur halus, tetapi berbeda dengan *opening*, pada umumnya menghancurkan penggalan (*isthmuses*)

sempit dan tipis sepanjang cekungan, menghilangkan lubang kecil, dan mengisi *kesenjangan* dalam kontur. *Closing* adalah kebalikan dari *opening* yaitu proses *dilation* yang kemudian dilanjutkan dengan *erosion*. Maka *closing* dari  $A$  oleh  $B$ , yang ditandai oleh  $A \ominus B$  dapat didefinisikan :

$$A \ominus B = (A \oplus B) \ominus B \quad (9)$$

### ***Morphological Gradient***

*Morphological gradient* merupakan salah satu aplikasi *morphological processing* yang melibatkan *dilation* dan *erosion* seperti halnya *opening* dan *closing*. *Morphological gradient* adalah proses yang menghasilkan *output* berupa gambar yang didapat dari pengurangan hasil *dilation* gambar asli dengan hasil *erosion* gambar asli, sehingga dapat didefinisikan:

$$G = (f \oplus b) - (f \ominus b) \quad (10)$$

Operasi dilasi dan erosi seringkali digunakan bersamaan/dikombinasikan untuk memaksimalkan operasi morfologi pada *image processing*, ada tiga jenis *morphological gradient* dasar [3], yaitu:

- a. *dilated\_image – eroded\_image*
- b. *original\_image – eroded\_image*
- c. *dilated\_image – original\_image*

Dimana *dilated\_image* adalah citra hasil dilasi, sedangkan *eroded\_image* adalah citra hasil erosi. Pada paper ini

menggunakan jenis yang pertama yaitu *dilated\_image – eroded\_image*.

Internal gradien akan mempertajam internal *boundary* dari objek sehingga objek akan lebih terang dibandingkan dengan latarbelakangnya. Sedangkan pada eksternal gradien, *boudary* objek akan lebih gelap dibandingkan dengan latarbelakangnya.

Morfologi gradien dapat disebut citra tepi, karena dengan mengurangi operasi hasil penebalan dan penipisan maka akan diperoleh citra yang menonjolkan tepi objek, sebab daerah non tepi objek sudah hilang karena pengurangan tersebut [19].

### **KANKER**

Kanker payudara adalah sekelompok sel yang tidak normal yang terus tumbuh dan berkembang biak. Pada akhirnya sel-sel ini mungkin akan menjadi benjolan pada payudara.

Menurut WHO 8-9% wanita akan mengalami kanker payudara. Ini menjadikan kanker payudara sebagai jenis kanker yang paling banyak ditemui pada wanita.

Kanker payudara telah ditetapkan menjadi penyebab kedua kematian akibat kanker pada wanita, dan yang paling umum jenis kanker pada wanita. Deteksi tumor tahap awal mengurangi angka kematian kanker payudara.

Pemeriksaan dini dapat dilakukan

secara rutin tujuannya adalah untuk merasakan dan mengenal lekuk payudara sehingga jika terjadi perubahan dapat segera diketahui.

### 1. Gejala

Pada tahapan awal seorang perempuan tidak merasakan gejala apapun dari penyakit kanker payudara. Ketika tumor semakin membesar, barulah timbul gejala-gejala berikut:

- a. terdapat benjolan,
- b. kelainan kulit
- c. kelainan puting

### 2. Faktor

Ada beberapa faktor risiko yang dapat meningkatkan kemungkinan seorang perempuan terkena kanker payudara. Secara garis besar dapat dikelompokkan menjadi 4 faktor, yaitu:

- a. faktor Genetik
- b. faktor Hormon
  - 1). riwayat kehamilan.
  - 2). riwayat menyusui.
  - 3). riwayat haid.
- c. faktor Diet
- d. faktor Lingkungan

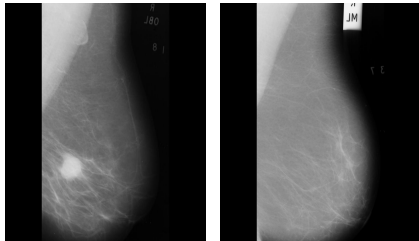
### 3. Tahapan Kanker (*Staging*)

Penentuan stadium kanker penting sebagai panduan pengobatan, *follow-up* dan menentukan *prognosis*. *Staging* kanker payudara yang dimuat *American Joint*

*Committee on Cancer* adalah :

1. Stadium 0 : Kanker in situ dimana sel-sel kanker berada pada tempatnya di dalam jaringan payudara yang normal.
2. Stadium I : Tumor dengan garis tengah kurang dari 2 cm dan belum menyebar keluar payudara.
3. Stadium IIA : Tumor dengan garis tengah 2-5 cm dan belum menyebar ke kelenjar getah bening ketiak atau tumor dengan garis tengah kurang dari 2 cm tetapi sudah menyebar ke kelenjar getah bening ketiak.
4. Stadium IIB : Tumor dengan garis tengah lebih besar dari 5 cm dan belum menyebar ke kelenjar getah bening ketiak atau tumor dengan garis tengah 2-5 cm tetapi sudah menyebar ke kelenjar getah bening ketiak.
5. Stadium IIIA : Tumor dengan garis tengah kurang dari 5 cm dan sudah menyebar ke kelenjar getah bening ketiak disertai perlengketan satu sama lain atau perlengketan ke struktur lainnya; atau tumor dengan garis tengah lebih dari 5 cm dan sudah menyebar ke kelenjar getah bening ketiak.
6. Stadium IIIB : Tumor telah menyusup keluar payudara, yaitu ke dalam kulit payudara atau ke dinding dada atau telah menyebar ke kelenjar getah bening di dalam dinding dada dan tulang dada.

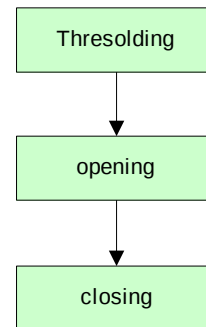
7. Stadium IV : Tumor telah menyebar keluar daerah payudara dan dinding dada, misalnya ke hati, tulang atau paru-paru.



Gambar 1. a) citra tumor b) citra normal

## ALGORITMA

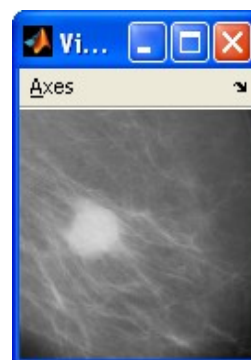Secara garis besar proses segmentasi morfologi pada deteksi kanker payudara terdiri dari tiga tahapan (gambar 2). Tahapan pertama adalah *pre-processing (thresholding)* untuk memisahkan objek dengan latar belakang. Kedua adalah lokalisasi area daerah yang dicurigai sebagai kanker tumor dengan operasi *morphologi* menggunakan *Opening\_image* dan *closing\_image*. Pada porses *opening* ini dilakukan proses dilakukan proses penipisan (*erotion*) objek terhadap tepi dan dilanjutkan dengan proses *dilation* yaitu proses penebalan tepi kembali sehingga bentuk objek menjadi lebih jelas. Sedangkan pada proses *closing* dilakukan proses kebalikan dari proses *opening* yaitu dari *dilation dan erosion*.



Gambar 2 diagram blok diteksi kanker


## HASIL ANALISIS

Data citra digital mamografi yang digunakan dalam penelitian ini berupa citra jpg dengan resolusi 50 dpi. Dalam penelitian ini telah diujicoba pada sejumlah citra 125 (Mammography Database). Citra diambil dari MIAS.org (*mammograms image analysis society*). Gambar 3 merupakan salah satu contoh citra mamografi hasil pemeriksaan (diagnosis) visual seorang dokter ahli. Citra yang menampilkan lebih cerah dari pada latar belakangnya menunjukkan bahwa area tersebut merupakan area yang dicurigai terdapat tumor karena memperlihatkan adanya benjolan.




Gambar 3. citra mammogafi

Pada gambar citra ini, diambil dari salah satu data MIAS (atribut file :*mdb028 F CIRC M 338 314 56*) keterangan *CIRC - Well-defined /circumscribed masses*, yang menunjukkan bahwa terdapat kanker payudara. Daerah inilah yang disebut ROI dan selanjutnya akan diproses untuk melihat kemungkinan adanya tumor pada citra mammografi. Berdasarkan pada karakteristik tumor bahwa, area bertumor selalu memiliki intensitas yang lebih tinggi dari area tanpa tumor, namun batas keduanya sering terdapat noise.



Gambar 4. hasil thresholding

Gambar 4. tersebut memperlihatkan hasil proses thresholding yang memisahkan objek dengan latarbelakang. Pada hasil ini menampilkan objek mempunyai batas yang kurang jelas. Untuk memperjelas objek dilakukan proses *dilation* dan dilanjutkan dengan *erotion* (proses *opening*), kemudian dilanjutkan dengan proses *erosion* dan *dilation* (proses *closing*).



Gambar 5. hasil proses morfologi

Gambar 5 memperlihatkan hasil proses *opening\_image* dan *closing\_image*. Secara visual hasil segmentasi sesuai pada gambar bentuk dasar dan batas tepi benjolan tumor payudara.

## KESIMPULAN

Berdasarkan hasil percobaan yang dilakukan hasil yang dipeoleh menunjukkan proses thresolding 175 mampu memisahkan objek dengan latarbelakang lebih baik dibandingkan dengan lainnya, proses segmentasi objek keberadaan kanker berjalan dengan baik pada citra gray scale (gambar 4 dan 5) .

Algoritma ini masih dapat dikembangkan lagi dengan perhitungan geometri kanker payudara.

## PUSTAKA

1. Anonim, 2008, *Deteksi Kanker Leher Rahim Dan Kanker Payudara*, <http://www.depkes.go.id/index.php?>

- option=news&task=viewarticle&sid=2965,15 September 2009.
2. Adipranta, R. 2005, Penelitian: *Perancangan dan Pembuatan Aplikasi Segmentasi Gambar Dengan Menggunakan Metode Morphological Watershed*.
  3. Anwariningsih, S.H., "Perhitungan Luas dan Keliling Bangun Geometri Menggunakan Pendekatan Morfologi", Seminar Nasional Aplikasi Teknologi Informasi 2009 (SNATI 2009), Yogyakarta, 20 Juni 2009.
  4. Beaulieu, J.M dan Touzi, R., 2004, *Classification of Polarimetric SAR Images Using Radiometric and Texture Information*,
  5. [Http://www.igarss08.org/Abstracts/pdfs/2038.pdf](http://www.igarss08.org/Abstracts/pdfs/2038.pdf), 5 nov 2009.
  6. Daniel, V., 2006, *MRI In The Early detection of Breastcancer in Women With High Genetic Risk*, Tumori, 92: 517-523.
  7. Faridah, Y., 2008, *Digital versus screen film mammography: a clinical comparison*, bijj, 19 Mei 2008.
  8. Gonzalez, R.C. dan Woods, R.E., 2002, *Digital Image Processing*, Second Edition, Prentice Hall, New Jersey.
  9. Grau, V., Mewes AU, Alcañiz M, Kikinis R dan Warfield SK 2004, *Improved Watershed Transform for Medical Image Segmentation Using Prior Information Export*, Medical Imaging, IEEE Transactions on In Medical Imaging, IEEE Transactions on, Vol. 23, No. 4. (05 April 2004), pp. 447-458.
  10. Jung, C.R., 2007, *Combining Wavelets and Watersheds for Robust Multiscale Image Segmentation*, Image and Vision Computing 25, pp. 24-33.
  11. Indrati, A. dan Madenda, S, *Ekstraksi Fitur Bentuk Tumor Payudaa*, Seminar Nasional Aplikasi Teknologi informasi 2009, Yogyakarta, 20 Juni 2009.
  12. Lawrence W., 2009, *Computer-Aided Detection (CAD) Of Lung Nodules In CT Scans: Radiologist Performance And Reading Time With Incremental CAD Assistance*, [European Radiology](#), Thursday, September 17, 2009.
  13. Nallaperumal, K., Krishnaveni, K., Varghese, J., Saudia, S., Annam, S., dan Kumar, P., 2007, *A novel Multi-scale Morphological Watershed Segmentation Algorithm*, *IJISE, GA, USA, VOL 1, NO 2, APRIL 2007*.
  14. Pisano, E. D., Cole, E.B. dan Hemminger, B., 2000, *Image Processing Algorithms for Digital Mammography: A Pictorial Essay*, *RadioGraphics*; 20:1479-1491.
  15. Santoso, I., Hidayatno, A dan Pratama, A.G, *Identifikasi Keberadaan Tumor Pada Citra Mammografi Menggunakan*



- Metode Run Length*, Jurnal Teknik Elektro, Jilid 10, Nomor 1, Maret 2008, hlm 43-48. Univ. Diponegoro.
16. Sheshadri. H.S. dan Kandaswamy.A., 2005, *Detection of Breast Cancer Tumor based on Morphological Watershed Algorithm*, ICGST-GVIP, volum 5.
  17. Shih, F.Y.,2009, *Image Processing and Mathematical Morphological Fundamentals and Applications*,Taylor and Groups, LLC
  - 18.
  19. Tahmmoush, D. dan Samet, H., 2006, *Using Image Similarity and Asymmetry to Detect Breast Cancer*,SPIE,volum 6144.
  20. Wirawan, B.A.,2008, *Morphological Gradient Sebagai Alternatif Operator Pendeteksi Tepi Segmentasi Citra Digital*, PIT MAPIN XVII, Bandung, 10-12-2008
  21. [www.its.ac.id](http://www.its.ac.id) Master Theses of Informatics Engineering Department, RSK 661.82 Her p, 2007